WL 485 N 25

Lane Medical Library

Ein Fall

von

Tabes dorsalis mit Meningitis cerebrospinalis syphilitica.

Inaugural-Dissertation

zur

Erlangung der Doctorwürde

verfasst

und

der hohen medicinischen Facultät

der

Grossherzoglich Badischen Ruprecht-Carolinischen Universität zu Heidelberg

vorgelegt

von

Dr Martin Brasch.

Sidney Kuh

aus Chicago.

Decan: Hofrath Prof. Dr. **Fürstner.** Referent: Geh. Hofrath Prof. Dr. **Erb.**

Mit einer lithographirten Tafel.

Berlin 1891.

Gedruckt bei L. Schumacher.

Im Laufe der letzten zwei Jahre sind drei Fälle*) von syphilitischer Erkrankung des centralen Nervensystems bekannt geworden, welche in mehr oder weniger typischer Weise das Krankheitsbild der Tabes dorsalis darboten. In allen diesen Fällen liessen sich sowohl im klinischen als auch im pathologisch-anatomischen Bilde gewisse Abweichungen von dem feststellen, was wir bei der klassischen Tabes zu sehen gewohnt sind. Es stand fest, dass die Erkrankung des Rückenmarks direct abhängig war von den meningitischen Veränderungen, während dies bei der klassischen Tabes keineswegs der Fall zu sein pflegt. Es handelte sich um eine durch gummöse Neubildungen bewirkte Pseudo-Tabes syphilitica. Dass eine typische tabische Erkrankung des Rückenmarks neben einer Meningitis syphilitica gänzlich unabhängig von derselben bestehen kann, ist meines Wissens noch nicht beschrieben worden. Ein solcher Fall sei hier mitgetheilt.

H. W., Schauspieler aus H., kam im Monat December 1887 zuerst in Behandlung. Was die Aetiologie seines Leidens betrifft, so hatte der Patient im 20. Lebensjahre ein Ulcus glandis penis acquirirt, das mit einer Schmiercur

---

*) Oppenheim, H., Ueber einen Fall von syphilitischer Erkrankung des Centralnervensystems, welche vorübergehend das klinische Bild der Tabes dorsalis vortäuschte. Berliner klin. Wochenschr. 1888, No. 53. — Eisenlohr, C., Zur Pathologie der syphilitischen Erkrankung der Hinterstränge des Rückenmarks. Festschrift zur Eröffnung des neuen allgem. Krankenhauses zu Hamburg-Eppendorf. — Ebenda auch Literatur.

behandelt worden war. Secundäre Erscheinungen waren nicht aufgetreten. Der Kranke selbst führte sein Leiden auf häufige Erkältungen auf der Bühne und auf geistige Ueberanstrengung durch allabendliches Spielen grosser Rollen zurück. Von sonstigen Schädlichkeiten konnte nichts ermittelt werden. Es fehlten namentlich neuropathische Belastung, Missbrauch des Alkohols oder Tabaks und Traumen. Die ersten Zeichen einer beginnenden Erkrankung machten sich im December 1887 bemerkbar. Während eines Gastspiels stellte sich plötzlich Unsicherheit auf den Brettern und Schwindel ein.

Der Kranke begab sich sofort nach Heidelberg, um Herrn Prof. Erb zu consultiren, welcher Tabes dorsalis incipiens diagnosticirte. Es wurde zunächst eine Schmiercur von 40 Einreibungen à 4,0 Grm. Unguentum cinereum eingeleitet, im Februar 1888 die Behandlung mit dem galvanischen Strome begonnen.

Der Status war damals wie folgt: Sehr kräftig gebauter, grosser Mann von 200 Pfund Körpergewicht. Keine lancinirenden Schmerzen, nur hie und da krampfiges Gefühl in den Beinen. Die inneren Organe und die Sphincteren intact. Seit fast einem Jahre Impotenz. Die Pupillen sind weit, ungleich und reagiren nur träge auf Licht. Kein Strabismus. Patient ist sehr intelligent, spricht ohne alle Störung. Leichtes Schwanken beim Augenschluss. Fehlen der Patellarreflexe. Sensibilität, besonders Schmerzempfindung beiderseits an den Zehen etwas abgestumpft.

Anfangs Mai war nach 77 elektrischen Sitzungen das Befinden des Kranken soweit gebessert, dass er täglich 5—6 Stunden lange Spaziergänge über die Berge machte und die feste Ueberzeugung hegte, er könne im Herbste wieder die Bühne betreten Das Schwanken bei Augenschluss hatte etwas abgenommen. Es hatte sich jedoch weder die Potenz wieder eingestellt, noch auch war irgend eines der übrigen Symptome geschwunden. Die Analgesie der Füsse hatte einen solchen Grad erreicht, dass eingewachsene die Weichtheile bis zur Blutung verletzende Nägel keine Schmerzen verursachten. Der Gang war nicht rein atactisch, sondern nur etwas weniger elastisch. Es schien, als ob der Kranke durch seine colossal entwickelte Muskulatur noch Herr würde über die geringgradigen Störungen der Motilität.

Während einer Cur in Nauheim trat eine sehr beträchtliche Verschlimmerung des Zustandes ein, so dass der Patient Ende Juli nur noch $^1/_4$ bis $^1/_2$ Stunde mit Mühe zu gehen vermochte. Der Gang ist jetzt atactisch, allerdings nicht rein, da der Kranke seine Muskulatur sehr stark in Action treten lässt und so noch stramm zu gehen vermag. Er klagt z. B. darüber, dass das Auf- und Absteigen auf die Pferdebahn sehr erschwert sei. Das Schwanken bei Schluss der Augen ist viel stärker geworden; im Liegen und beim Umdrehen ist deutliche Ataxie vorhanden. Das Verhalten der Sehnenreflexe ist unverändert. Schmerz- und Temperatursinn an den Beinen ziemlich beträchtlich herabgesetzt. Patient klagt ferner über Parästhesien und Müdigkeit. Bisweilen treten auch leichte subjective Sensibilitätsstörungen im Ulnarisgebiete auf.

Im September konnte der Kranke wieder $^3/_4$ — 1 Stunde ohne Unter-

brechung gehen, da trat plötzlich eine Anschwellung des rechten Beines auf. Der Patient giebt über ihre Entstehung Folgendes an: Er habe wegen der jetzt bestehenden lancinirenden Schmerzen das Bein tüchtig mit der Faust geklopft und sei dabei aufgestanden. Plötzlich sei die Extremität angeschwollen. Die Untersuchung ergiebt eine von der Mitte des Oberschenkels bis zu den Malleolen reichende Anschwellung von teigiger Consistenz, über welcher die Haut roth gefärbt und die Temperatur etwas erhöht ist. Es besteht kein Fieber, das Knie ist völlig schmerzlos. Wegen der starken Intumescenz waren grössere Excursionen nicht möglich, es liessen sich jedoch Unebenheiten im Gelenke nachweisen. Auch im linken Kniegelenke fand sich bei Bewegungen starkes Knarren, also auch hier beginnende Arthropathie, jedoch ohne Anschwellung. — Es wurde damals 5—6 Wochen lang Kal. jodat. verabreicht. Im Monat December stand Patient wieder auf und machte die ersten Gehversuche. Er war jetzt überzeugt, dass er sich nicht mehr seinem Berufe werde widmen können und in Folge dessen häufig schlechter Stimmung. Die geistige Thätigkeit war vollkommen intact.

Ende März kam der Kranke zur Suspension in die hiesige Klinik. Wegen seiner Schwere wurde er anfangs nur eine halbe, in den nächsten Tagen bis $1\,^1/_2$ Minuten lang suspendirt. Schwindel und Oppressionsgefühl auf der Brust, worüber er schon seit einiger Zeit klagte, nahmen bei dieser Behandlung zu und auch Herzklopfen stellte sich ein. Es wurde deshalb diese Therapie rasch wieder sistirt. Vier Tage später traten Nachts stärkere Beklemmungen auf und der Patient starb plötzlich. Seine Psyche war bis zum letzten Augenblicke völlig intact; noch wenige Stunden vor dem Tode hatte er, weil er nicht schlafen konnte, ganze Scenen aus Faust und Hamlet recitirt.

Bei der Section fand sich Degeneration beider Hinterstränge im Rückenmark, Hypertrophia cordis und sehr beträchtliche Verdickung der Schädelknochen. An den Meningen war nichts aufgefallen.

Die Untersuchung des in Alkohol aufbewahrten rechten Kniegelenks ergab folgenden Befund: Femur, Tibia und Fibula sind sehr dick, massiv gebaut. Auf den 12 Ctm. über, resp. 10 Ctm. unterhalb der Gelenkfläche angelegten Querschnitten zeigen sich alle drei Knochen stark sklerosirt*). Eine Markhöhle ist nicht vorhanden, die Knochenbälkchen der Spongiosa sind sehr dicht und hart, die Substantia compacta ist weiss, glänzend, elfenbeinhart. Die Maasse an den oben näher präcisirten Querschnitten sind:

Umfang des Femur	11,5 Ctm.
Grösster Durchmesser	4,1 „

*) Osteosklerose hat auch Krauss beobachtet. (Ueber einen mit Gelenkerkrankung und Stimmbandlähmung einhergehenden Fall von Tabes dorsalis. Berliner klin. Wochenschrift 1886. No. 43.) — S. auch Rotter, J., Die Arthropathien bei Tabiden. Archiv für klin. Chirurgie. XXXVI. 1887. Heft 1. S. 49. — v. Kahlden, Ein Fall von Arthropathie bei Tabes. Virchow's Archiv Bd. 109. S. 318.

Grösste Dicke der Substantia compacta . . . . . 4 Mm.,
Grösster Durchmesser der Substantia spongiosa . . 3,6 Ctm.,
Umfang der Tibia . . . . . 11,5 „
Grösster Durchmesser . . . . . 4,7 „
Dicke der Substantia compacta . . . . . 3 Mm.,
Grösster Durchmesser der Substantia spongiosa . . 4.2 Ctm.,
Umfang der Fibula . . . . . 4,4 „
Grösster Durchmesser . . . . . 1,6 „
Dicke der Substantia compacta . . . . . 3 Mm.,
Grösster Durchmesser der Substantia spongiosa . . 3,8 Ctm.

Die Kapsel des Gelenks und alle Bänder sind sehr stark verdickt. Von einer Erweiterung der Gelenkhöhle ist — wohl wegen der Schrumpfung nach einjähriger Aufbewahrung in Alkohol — wenig mehr wahrnehmbar. Es finden sich keine freien Gelenkkörper.

Die Articulationsfläche für die Patella am Femur zeigt eine Usur, welche sich in Form eines Halbmondes von innen und oben nach aussen und unten erstreckt. Ihr grösster Frontaldurchmesser beträgt 3 Ctm.; ihr grösster Sagittaldurchmesser 3,5 Ctm. Die Ränder sind unregelmässig, zackig, nur sehr wenig gewulstet; der Knorpel zeigt an ihnen die Andeutung einer radiären Auffaserung. Der Grund der Usur ist uneben, besteht aus aufgefasertem Knorpel und erreicht nirgends den Knochen; in ihr finden sich mehrere kleine Inseln von fast vollständig unverändertem Gewebe.

Am stärksten sind die Veränderungen am Femur überall da, wo der Gelenkknorpel in den Knochen übergeht; es sind hier die Ränder recht stark verdickt, von blauer Farbe und an einzelnen Stellen mit kleinen Excrescenzen besetzt, welche ihnen ein hahnenkammähnliches Aussehen verleihen. An anderen Partien ist das Gewebe deutlich in radiärer Richtung aufgefasert. Besonders ausgesprochen sind diese pathologischen Zustände an den hinteren Abschnitten des Condylus femoris internus und in der Umgebung der Fossa intercondyloidea, etwas weniger stark an den seitlichen Partien der Condylen, fast ganz fehlen sie an dem hinteren Abschnitte des Condylus femoris externus. Die Synovialis ist überall stark verdickt und faltig. — Die Articulationsflächen der Tibia und Fibula sind in keiner Weise verändert.

Behufs Schonung des Präparats musste von einer Durchsägung der Knochen Abstand genommen werden. Es konnte daher nicht festgestellt werden, wie weit sich die Sklerose gegen das Gelenk hin erstreckte. Aus demselben Grunde wurde auch die mikroskopische Untersuchung der erkrankten Theile des Gelenkapparates unterlassen.

Ehe ich die Resultate der mikroskopischen Untersuchung mittheile, möchte ich mit einigen Worten auf die angewandten Methoden eingehen. Das in Müller'scher Flüssigkeit conservirte Material wurde in allmälig verstärktem Alkohol nachgehärtet und in Celloidin eingebettet. Gefärbt wurde: Nach der Weigert'schen Haematoxylin-Kupferlack-Methode*), ferner mit Grübler-

*) Fortschr. d. Med. Bd. II. S. 190 und Bd. III. S. 236.

schem Borax-Carmin, mit Alaun-Carmin und in vielen Fällen noch mit Delafield'schem Haematoxylin*). Bei der Tinction der Gehirnschnitte wurde wegen der Unsicherheit der Methoden mit besonderen Cautelen gearbeitet. Gleichzeitig mit dem pathologischen Material wurde normales zur Controlle mit denselben Flüssigkeiten behandelt, nur die Härtung in Müller'scher Flüssigkeit konnte aus äusseren Gründen zeitlich keine gleichmässige für normales und pathologisches Gehirn sein. Um übermässige Entfärbung in der Differenzirungsflüssigkeit zu vermeiden, wurden nach Jendrássik's**) Vorschlag stets mehrere Schnitte untersucht, die in verschiedenem Grade entfärbt waren; es wurde jedoch auch hier darauf geachtet, dass Schnitte von beiden Gehirnen gleichmässig behandelt waren. Die Dicke aller Präparate war dieselbe, nämlich 15 μ. Durch diese Vorsichtsmassregeln, sowie durch die Untersuchung einer möglichst grossen Zahl von Schnitten (allein über 200 von der Hirnrinde des Tabesfalles) dürften die erzielten Resultate wohl einen ziemlich hohen Grad von Zuverlässigkeit erreicht haben.

Es wurden untersucht:

1. Vom Rückenmarke etwa 30 verschiedene Stellen.
2. Die Medulla oblongata, zum grossen Theil in Serienschnitten.
3. Pons.
4. Rinde des Cerebellum.
5. Vermis superior.
6. Corpus ciliare cerebelli rechts und links.
7. Gyrus frontalis superior rechts und links.
8. Gyrus frontalis medius links.
9. Gyrus frontalis inferior links.
10. Gyrus rectus rechts und links.
11. Insel rechts und links.
12. Gyrus centralis anterior. Oberer Theil, links.
13. Gyrus centralis anterior. Mittlerer Theil, rechts und links.
14. Gyrus centralis anterior. Unterer Theil, links.
15. Gyrus centralis posterior. Oberer Theil, links.
16. Gyrus centralis posterior. Unterer Theil, links.
17. Gyrus angularis. Rechts und links.
18. Gyrus occipito-temporalis. Vorderer Theil, rechts und links.
19. Gyrus occipito-temporalis. Hinterer Theil, rechts und links.
20. Gyrus hippocampi. Rechts und links.
21. Gyrus temporalis inferior. Links.
22. N. vagus. Rechts und links (auf Längs- und Querschnitten).
23. Verschiedene Theile der grossen Centralganglien.
24. Arteriae Fossae Sylvii, Basilaris und Spinalis anterior.
25. Verschiedene Theile der Cauda equina.

---

*) Friedländer-Eberth, Mikroskopische Technik. 4. Aufl. S. 93.

**) Jendrássik, Ueber die Localisation der Tabes dorsalis. Deutsches Archiv f. klin. Med. 1888. XLIII. 6. S. 566.

Makroskopisch fand sich an Cauda equina und Rückenmark Folgendes: Im oberen Theile der Cauda equina sind einzelne Nerven graulich verfärbt, sonst nichts Abnormes. Im Conus terminalis liess sich keine Veränderung constatiren, dagegen sind in den unteren Partien des Lumbalmarks die hinteren Wurzeln von grauer Farbe, die graue Substanz ist von zahlreichen Blutpunkten durchsetzt. Etwas weiter nach oben lässt sich an der hinteren Peripherie des Rückenmarks zu beiden Seiten der Medianfurche eine deutlich degenerirte schmale Zone erkennen. In der Mitte der Lendenanschwellung sind die hinteren Wurzeln grau, derb. Dieselben Veränderungen finden sich auch an der Wurzeleintrittszone. Geringe Abplattung der Hinterstränge. Zahlreiche Blutpunkte in grauer und weisser Substanz; der Blutgehalt des Rückenmarks ist auf verschiedenen Querschnitten ein sehr variabler, im Allgemeinen aber im Lendenmark am stärksten.

Unteres Dorsalmark: Abplattung der hinteren Partien ausgesprochen, hintere Wurzeln grau und atrophisch, Wurzeleintrittszone deutlich verfärbt. Die Degeration reicht bis zur Medianfurche, lässt jedoch die vorderen Partien der Hinterstränge frei. Dasselbe Bild ergiebt der übrige Theil des Dorsalmarks und der untere Theil des Halsmarks, während in den oberen Partien des letzteren eine hinten und aussen gelegene Zone der Hinterstränge beiderseits relativ weniger stark verändert erscheint. Gegen den untersten Theil der Medulla oblong. zu verliert sich die Verfärbung ganz allmälig, so dass es unmöglich ist, eine genaue Grenze anzugeben. Es ist zuletzt nur noch die hintere Peripherie leicht grau verfärbt

Nirgends war das Gewebe gallertig, die erkrankten Theile stellten sich eher als derbere Züge dar.

Mikroskopisch ergiebt die Cauda equina ein Bild wie folgt: Das Gewebe ist ausserordentlich blutreich die Zahl der Gefässe erscheint beträchtlich vermehrt. Die Dura mater ist wohl etwas verdickt, die weichen Häute sind mässig zellreich. Besonders bemerkenswerth erscheinen die Veränderungen an den Wandungen der Gefässe. Dieselben enthalten allenthalben viele Kerne, sind oft beträchtlich verdickt. An einer Stelle lag ein kleines Bündel runder, aus derbem, kernarmen Bindegewebe gebildeter Stränge, das nach Grösse und Form wohl als aus obliterirten Gefässen bestehend zu bezeichnen ist. Die Kernvermehrung erstreckt sich bald nur auf die Intima, bald ist die ganze Dicke der Wandung von Zellen durchsetzt. An einzelnen, anscheinend frisch erkrankten Gefässen scheint die Infiltration von einem Vas vasis ihren Ausgang zu nehmen. Hier und da erstreckt sich die stärker verdickte Intima zungenförmig in das Lumen herein, dasselbe beinahe in zwei Hälften trennend. Auch die Media ist häufig von abnormer Dicke. Nur ganz vereinzelt fand sich eine stärkere Anhäufung von Rundzellen, die, nur einen Theil der Peripherie einnehmend, hier eine scharfe Abgrenzung des Gefässes nach aussen hin nicht zuliess. Neben diesen zum Theil recht intensiv erkrankten Gefässen liegen auch solche, an denen von einer Veränderung nichts zu erkennen ist. Zwischen den einzelnen Nervenfasern sieht man sehr häufig kleine Anhäufungen von Rundzellen. Ausser zahlreichen normalen Nervenfasern finden sich auch

solche, die deutlich degenerirt sind, deren Markscheiden gequollen oder mit scholligem Myelin gefüllt oder auch collabirt sind. Die Axencylinder sind zum Theil verdickt, zum Theil auch atrophisch.

Im Rückenmarke findet sich ein starker Ependymfaden, durch den der Centralcanal fast überall obliterirt ist; nur auf wenigen Schnitten ist noch ein cubisches Epithel und das Lumen erhalten. Da dieser Befund nach Schulz*) in etwa 50 pCt. der von ihm untersuchten Medullae spinales vorhanden war, können wir ihn nicht im Sinne eines pathologischen Processes verwerthen.

Die Häute sind in der ganzen Ausdehnung des Rückenmarks etwas verdickt. An der Dura mater glichen die Veränderungen vollkommen den bei der Cauda equina beschriebenen. Die weichen Häute sind in der ganzen Peripherie des Rückenmarks ziemlich gleichmässig verdickt und an vielen Stellen, namentlich aber im Lendenmarke, kleinzellig infiltrirt, meist mehr diffus, an wenigen Stellen aber auch in Form kleiner Gummiknoten. An den kleineren Gefässen der Arachnoides finden sich die oben beschriebenen Veränderungen; es sind jedoch hier stärkere Anhäufungen von Rundzellen um die Gefässe viel häufiger, namentlich im Lendentheile. Die Zellen sind in der Wandung des Gefässes selbst am dichtesten angehäuft und nehmen nach der Peripherie zu allmälig an Zahl ab. Das Lumen ist häufig bedeutend verengt, hier und da durch das gewucherte Endothel vollkommen in zwei Theile getheilt. An den grösseren Arterien und Venen tritt die Granulationsgeschwulst mehr zurück; Intima und häufig auch Media sind jedoch stark verdickt und an manchen Stellen findet sich eine auf die Adventitia beschränkte Infiltration mit Rundzellen. Auch im Rückenmarke selbst findet sich diese Erkrankung der Gefässe, jedoch lange nicht so intensiv, wie in den Häuten. Es sei ausdrücklich betont, dass die Gefässe der Hinterstränge keineswegs stärker verändert sind, als die der übrigen weissen und grauen Substanz, so dass es wohl nicht angeht, die Degenerationen von diesem Befunde abzuleiten. Die hinteren Wurzeln verhielten sich überall wie die Nerven der Cauda equina. Die vorderen Wurzeln sind sehr blutreich, enthalten einzelne erkrankte Gefässe, jedoch ausschliesslich normale Nervenfasern. Im Rückenmarke selbst waren im untersten Theile des Lendenmarks die Hinterstränge und die Wurzeleintrittszone hochgradig erkrankt, weniger die Goll'schen Stränge, und zwar nimmt der pathologische Process gegen die hintere Medianspalte zu allmälig ab, so dass die derselben zunächst gelegenen Partien normal erscheinen. In den Vorderhörnern finden sich nur hier ganz vereinzelt schlechter färbbare Ganglienzellen, sonst ist im ganzen Rückenmarke weder in den Hinterhörnern, noch in den Clarke'schen Säulen irgendwo eine Veränderung an diesen Gebilden zu erkennen. Etwas weiter nach oben im Lumbalmark ist der vorderste Theil der Hinterstränge ganz frei; relativ wenig verändert ist ein längsovales Feld, das die hinteren Partien der Fissura mediana posterior

*) Schulz, R., Ueber artificielle, cadaveröse und pathologische Veränderungen des Rückenmarks. Neurologisches Centralblatt. 1883. No. 23 bis 24. S. 556.

umgiebt; eine Zone, welche nach Krauss*) erst sehr spät zu erkranken pflegt. In den hinteren Wurzeln ist die Zahl der Nervenfasern sehr vermindert, namentlich fehlen die feineren fast gänzlich. In den Hintersäulen und der Wurzeleintrittszone sieht man nur noch wenige und zwar ausschliesslich dicke wohlerhaltene Nervenfasern.

Auf der nächsten Schnittserie (etwa Mitte der Anschwellung) wird das oben erwähnte längsovale Feld allmälig immer schmäler, bildet nur noch einen dünnen Saum, um bald ganz der Degeneration anheimzufallen. Die Clarke'schen Säulen lassen eine sehr intensive Auflockerung ihres Fasernetzes erkennen**). Im Uebrigen ist das Bild dasselbe, wie etwas weiter nach unten.

Ebenso verhält sich der oberste Theil des Lumbalmarks, nur dass hier das Fasernetz der Clarke'schen Säulen ein noch spärlicheres ist.

Die Veränderungen im ganzen Dorsalmarke sowie in den untersten Partien des Cervicalmarks können wegen ihrer Gleichartigkeit zusammen besprochen werden. Es ist hier das ganze in Betracht kommende Gebiet ziemlich gleichmässig erkrankt, jedoch nicht so intensiv wie im Lumbalmarke. Nur die vorderen seitlichen und die hinteren äusseren Felder ergeben beinahe normalen Befund. Etwas anders liegen die Verhältnisse im Gebiete der Halsanschwellung: Es ist hier der hintere Theil der Goll'schen Stränge ärmer an Fasern als der vordere, dagegen umgekehrt der vordere Abschnitt der Wurzeleintrittszone mehr verändert als der hintere, welch' letzterer fast ganz intact geblieben ist. Die vorderen seitlichen Felder verhalten sich normal, die Hinterhörner sind sehr arm an Fasern.

Die degenerirten Partien gehen innerhalb der Hinterstränge allenthalben ohne scharfe Grenze in die normalen über; dagegen ist gegen die Seitenstränge hin die Abgrenzung überall eine ganz scharfe. Der Blutreichthum des Rückenmarks nimmt nach oben zu allmälich ab.

Auf allen Querschnitten war die Erkrankung auf beiden Seiten eine symmetrische.

Was die feineren Veränderungen betrifft, so entsprechen sie den von Krauss beschriebenen***): Quellung oder Atrophie der Axencylinder, Zerfall der Markscheiden, Bildung von Myelintropfen. Vereinzelt fanden sich Körnchenzellen. Das neugebildete Bindegewebe war ziemlich dicht, derb, fibrillär, mässig kernreich. An der Hand dieser Befunde liess sich eine Entscheidung darüber, ob es sich um einen primär parenchymatösen oder interstitiellen Pro-

---

*) Krauss, E., Zur patholog. Anatomie der Tabes dorsalis. Neurolog. Centralbl. 1885. No. 3. S. 51.

**) Lissauer, H., Ueber Veränderungen der Clarke'schen Säulen bei Tabes dorsalis. Fortschr. d. Med. 1884. No. 4. S. 113. Derselbe, Archiv f. Psych. etc. XVII. 1886. S. 377.

Strümpell, Th., Beiträge zur Pathologie des Rückenmarks. Archiv f. Psych. etc. XII. S. 723.

Krauss, F., l. c. S. 52.

***) Krauss, E., l. c. S. 51.

cess handelt, nicht erreichen. Diese Frage dürfte dagegen durch ein weiter unten zu beschreibendes Bild ihre Lösung finden. Ueber einen etwaigen Zusammenhang zwischen Meningitis oder Gefässveränderungen und der Degeneration werde ich später ausführlicher zu sprechen haben.

In den untersten Partien der Medulla oblongata ist die Degeneration der Goll'schen und Burdach'schen Stränge noch deutlich vorhanden. Die Capillaren in den Kernen dieser Stränge sind strotzend gefüllt, die Ganglienzellen unverändert. Die weichen Häute verhalten sich ebenso, wie in den oberen Partien des Rückenmarks; dasselbe gilt von den Gefässen im Nervengewebe und den Meningen.

Durch die ganzen hinteren Abschnitte der Medulla zerstreut sind runde Körner, die, etwas grösser als die weissen Blutkörperchen, sich mit Borax-Carmin viel lebhafter tingiren als jene; weder mit Lugol'scher Lösung noch mit Gentiana- oder Methylviolett ergeben sie die für Corpora amylacea charakteristische Reaction. Es muss daher ihre Natur zweifelhaft bleiben.

Gegen das obere Ende der Pyramidenkreuzung ist das Bild ein besonders interessantes. Es finden sich hier in den Goll'schen und Burdach-schen Strängen an den Nervenfasern die schon oben beschriebenen Veränderungen, wie Quellung und Atrophie der Axencylinder, Zerfall der Markscheiden u. s. w., während im Gliagewebe weder von einer Kernvermehrung, noch von einem sonstigen pathologischen Verhalten irgend Etwas zu erkennen ist. Weiche Häute und Blutgefässe wie weiter unten. Es handelt sich also hier, an der doch sehr wahrscheinlich frischesten Erkrankungsstelle, um einen rein parenchymatösen Process.

Von da ab verschwindet sehr rasch die Degeneration, ohne dass es möglich wäre, eine scharfe Grenze festzustellen.

Der Boden des vierten Ventrikels verhält sich wie folgt: In dem grauen Belag und in den Kernen des Vagus und Hypoglossus sind alle Capillaren vollgepfropft mit rothen Blutkörperchen, so dass die Präparate fast aussehen, als hätte eine vorzüglich gelungene Injection stattgefunden. Wie es bei dieser starken Hyperämie nicht anders zu erwarten ist, lassen sich einzelne punktförmige Hämorrhagien constatiren. Dieselben sind offenbar ganz frisch und liegen zum Theil sehr nahe am Vaguskerne. Trotz der Anwendung der Serienschnittmethode gelang es nicht, eine Blutung innerhalb des Vaguskernes selbst nachzuweisen. Wir werden aber immerhin diese Möglichkeit nicht mit Bestimmtheit ausschliessen können, da einzelne, wenn auch wenige Schnitte während der Färbung verloren gingen. Meningen und Gefässe sind auch hier, wie beschrieben, erkrankt. Das Ependym zeigt einzelne schwache Granulationen und ist mit einer gleichmässigen Schicht frischer rother Blutkörperchen bedeckt (Artefact?). Auch hier finden sich, wenn auch in geringer Zahl, die oben erwähnten eigenthümlichen runden Körner.

Am Pons Meningitis und Gefässveränderungen mässigen Grades. Ebenso in der Rinde des Kleinhirns, wo die Meningitis beginnt, wieder etwas stärker zu werden. Nervenfasern und Ganglienzellen verhalten sich normal. Auf dem Vermis superior in der Pia mater einige Psammomkörner.

Corpus ciliare cerebelli: Die Nervenfasern scheinen in gewöhnlicher Zahl vorhanden zu sein, jedoch dürfte eine geringe Verminderung derselben wegen des hier ausserordentlich dichten Netzes nur schwer zu erkennen sein. Eine recht ausgesprochene Veränderung an den Ganglienzellen dürfte sich vielleicht daraus erklären, dass hier auch die Blutgefässe zum grossen Theil beträchtlich erkrankt sind. Es fanden sich links nur noch wenige normale Zellen, während rechts die Zahl der degenerirten Gebilde eine viel geringere war. Es handelt sich hier um jene grossen rundlichen oder ovalären Zellen mit grossem Kerne und deutlichen Kernkörperchen, welche sich im Corpus ciliare in grosser Zahl vorfinden. Der pathologische Process scheint mir folgender zu sein: Es quellen zunächst die Zellen auf, wobei sich an dem einen Pol ein gelbliches, ziemlich grobkörniges Pigment ansammelt. Sodann beginnen die Zellen zu schrumpfen, das Pigment verschwindet wieder, es bilden sich schliesslich kleine, diffus sich färbende fortsatzlose Schollen, an denen weder von Kern, noch von Kernkörperchen mehr etwas zu sehen ist. Wenn der Grad der Versorgung mit Blut einen Schluss zulässt, auf die functionelle Bedeutung eines Gewebes, so haben wir es hier sicherlich mit einem sehr wichtigen Organe zu thun. Es liess sich vielfach sowohl an normalem als auch an pathologischem Materiale nachweisen, dass sehr viele (vielleicht alle?) dieser Zellen von einem förmlichen Kranze von Capillaren umgeben waren.

Die Hirnrinde erscheint makroskopisch, namentlich in den vorderen Partien etwas atrophisch, an dem Gyrus centralis anterior dexter findet sich an einer stärker atrophischen Stelle unter der Arachnoides eine kleine Ansammlung von Flüssigkeit. Die Pia ist etwas verdickt. Auffallend war die sehr dunkle Färbung des Gewebes nach der Härtung in Müller'scher Flüssigkeit.

Es würde zu nutzlosen Wiederholungen führen, wollte ich den Befund an jedem einzelnen untersuchten Gyrus hier anführen. Ich werde deshalb zunächst ein Bild des ganzen Processes zu entwerfen suchen und dann angeben, in welcher Intensität derselbe an den einzelnen Abschnitten vorhanden war.

Das Primäre war jedenfalls eine Erkrankung der Meningen, die deshalb auch zuerst beschrieben werden soll; daran schliessen sich, wie wir sehen werden, in einfacher Weise gewisse Veränderungen in der Hirnrinde an.

Zunächst fällt auf, dass die weichen Hirnhäute in allen Abschnitten sehr blutreich sind. Sodann finden sich zahlreiche Stellen, an denen die Pia eine grössere oder geringere Anzahl von Leucocythen enthält. Wo diese Infiltration stärker ist, sind die weissen Blutkörperchen mit zahlreichen rothen innig vermischt. Dieses Verhalten dürfte sich am besten aus den recht intensiven Veränderungen der Gefässe erklären, durch welche wohl eine stärkere Stauung bewirkt wurde. Es lassen sich hier alle jene pathologischen Zustände finden, die an den Blutgefässen des Rückenmarks beschrieben wurden; es tritt jedoch die Bildung von kleinen Granulationsgeschwülsten in den Gefässwandungen mehr hervor. An den stärker erkrankten Partien findet sich eine erhebliche Verdickung der Hirnhäute. In der Pia des Gyrus frontalis sinister sowie den unteren Abschnitten des Gyrus centralis posterior liegen einige von einer

derben Bindegewebskapsel umgebene Psammomkörner. Nirgends lassen sich Zeichen einer regressiven Metamorphose an den Granulationsgeschwülsten nachweisen, ein Umstand, der damit vollkommen harmonirt, dass — mit Ausnahme von einer Stelle an der Cauda equina — ein totaler Verschluss der Gefässe nirgends sich auffinden liess.

Das Gehirn selbst ist in allen seinen Theilen sehr blutreich. Wo der meningitische Process einen höheren Grad erreicht hat, lassen sich sehr häufig Gefässe in die äussere Schicht der Rinde verfolgen, die von einem dichten Walle von Leucocyten eingeschlossen sind und auch sonst die schon so häufig erwähnten Bilder ergeben. In der Umgebung solcher Gefässe sind dann die Nervenfasern durch die Rundzellen auf die Seite gedrängt, so dass der Leucocythenwall wiederum von einer dichteren Kapsel von Nervenfasern begrenzt ist. Diese Fasern scheinen dann später durch Druckatrophie zu Grunde zu gehen, die Kapsel wird weniger dicht — es tritt eine Verminderung der Tangentialfasern ein*). Auch Nerven, die nicht direct solchen Gefässen anliegen, scheinen an manchen Stellen geschwunden zu sein, aber es ist stets der Schwund in nächster Nähe des Gefässes am stärksten und nimmt nach aussen zu ab, wo sich dann zahlreiche, stark varicöse oder nur schwach färbbare, oft auch verdickte Fasern nachweisen lassen. Auf diese folgen wieder in einiger Entfernung vollkommen normale Fasern. An vielen Stellen kann man auch beobachten, dass Wanderzellen von den Hirnhäuten aus direct in die zellenarme Schicht des Gehirns auswandern. Wo ein stärkerer Zerfall von Nervenfasern stattfindet, fehlen selbstverständlich auch nicht einzelne Körnchenzellen.

Der soeben geschilderte Zusammenhang der Veränderungen an den Gefässen mit der Atrophie der Nervenfasern liess sich natürlich nicht in allen Fällen so klar nachweisen, wie ich das hier geschildert habe, wohl aber in den meisten.

Die Ganglienzellen scheinen nur an einzelnen, sonst sehr stark ergriffenen Stellen verändert, an denen sich dann auch eine geringe Verminderung in der Zahl der radiären Fasern nachweisen lässt.

---

*) Die Untersuchung einer so grossen Anzahl von Schnitten aus der normalen und pathologischen Hirnrinde hat auch über zwei Punkte in der normalen Histologie Aufschluss gegeben. Es gelang mir zunächst an einzelnen Stellen mit aller Sicherheit nachzuweisen, dass einzelne der radiären Fasern, ohne sich mit Ganglienzellen der Hirnrinde in Verbindung zu setzen, direct in die tangentialen Fasern umbiegen. Ferner habe ich in grosser Anzahl Bilder gesehen, die sehr für eine Theilung der letztgenannten Fasern sprechen. Es wird allerdings über diese Frage wohl nur an der Hand von Zupfpräparaten ein sicheres Urtheil zu gewinnen sein. Ein Umstand veranlasst mich jedoch, den Bildern, die ich gesehen, einigen Werth beizulegen. Es ist die Thatsache, dass fast ganz constant da, wo sich zwei Fasern zu vereinigen schienen, eine kleine Anschwellung zu sehen war, viel zu constant, als dass hier von einem blossen zufälligen Zusammentreffen die Rede sein könnte.

Was nun die Localisation des Processes betrifft, so will ich versuchen durch Eintheilung in bestimmte Klassen ein ungefähres Bild von der Intensität der Erkrankung an verschiedenen Stellen zu geben: Ich bezeichne als „geringgradig“ erkrankt diejenigen Stellen, an welchen es sich neben den Veränderungen an den Gefässen nur um stärkere Blutfüllung oder geringe Verdickung der Pia ohne Erkrankung des Gehirns selbst handelt; als in „mässigem“ Grade erkrankt Stellen, an denen die Atrophie der Tangentialfasern nur einen geringen Grad erreicht und als „intensiv“ erkrankt diejenigen Partien, an denen Meningitis und Faserschwund sehr ausgesprochen sind.

Zu der ersten Gruppe gehören demnach: Gyrus centralis anterior oben links; Gyrus angularis rechts; Gyrus occipito-temporalis links (auch an der Basis cerebri) und Gyrus temporalis inferior links.

Der zweiten Gruppe müssen beigezählt werden: Die beiden Gyri recti; mittlerer und unterer Theil des Gyrus centralis anterior links; Gyrus centralis posterior oben links; Gyrus angularis links; Gyrus occipito-temporalis rechts; Gyrus hippocampi links.

Als „intensiv“ erkrankt sind zu bezeichnen: Gyrus frontalis inferior, medius und superior links; Gyrus frontalis superior rechts. Hierher gehören die Insel auf beiden Seiten und die Mitte des rechten Gyrus centralis anterior. An dem Letztgenannten sind auch die Ganglienzellen der äusseren Schichten wahrscheinlich etwas verändert.

Bei Weitem am intensivsten war die linke Insel erkrankt, so dass sie eigentlich in eine Gruppe für sich gehörte. Was sich hier fand, sei in wenigen Worten wiedergegeben: Gefässe der Hirnhäute, der Rinde und des Marks strotzend gefüllt, Capillaren auf's Vollkommenste injicirt. In den Häuten dichte, kleinzellige Infiltrationsherde, deren Centrum jeweils ein Gefäss bildet. Auch rothe Blutkörperchen sind reichlich extravasirt. Die Rinde bis herab in die Schichte der kleinen Pyramidenzellen scheint an einzelnen Stellen fast nur aus Rundzellen zu bestehen. An anderen Partien finden sich sehr zahlreiche (zum Theil wohl auch neugebildete) Gefässe, die von einem nach aussen zu an Dichtigkeit abnehmenden Walle von Leucocythen umgeben sind. In den tieferen Schichten beschränkt sich die Infiltration auf die Wandung der Gefässe selbst und ihre adventitiellen Räume. Die Tangentialfasern sind sehr spärlich, die Ganglienzellen in den infiltrirten Partien zu Grunde gegangen. Auch die radiären Fasern sind hier wohl der Zahl nach etwas vermindert.

An den grossen Centralganglien ist starke Hyperämie vorhanden. Auch hier finden sich zum Theil recht ausgesprochene Gefässveränderungen, sonst aber nichts Pathologisches.

Von den grösseren Arterien habe ich ausser den zufällig an anderen Schnitten sich findenden noch speciell die Spinalis anterior in ihrem obersten Theile, die Basilaris und die Artt. Fossae Sylvii untersucht. In allen waren Veränderungen im Sinne einer End-, Mes- oder Periarteriitis vorhanden. Granulationsgeschwülste fehlten.

Die beiden Nervi vagi scheinen sich in Beziehung auf Gefässe und nervöse Elemente etwa den Nerven der Cauda equina analog zu verhalten,

nur dass an ersterer Stelle die Veränderungen viel weniger stark ausgeprägt sind.

Ueber die Diagnose der vorhandenenen Krankheit kann ein Zweifel wohl kaum bestehen. Klinisch haben wir das typische Bild einer Tabes: Fehlen der Sehnenreflexe, träge Pupillenreaction, in den späteren Stadien auch Ataxie, ferner Impotenz, Parästhesien, partielle Empfindungslähmungen, Schwanken beim Augenschluss. Hierzu gesellten sich Oppressionsgefühl auf der Brust, Herzklopfen, Beklemmungen. Endlich sei noch die ganz charakteristische Arthropathia tabidorum mit ihrem plötzlichen Beginne auf eine geringfügige Veranlassung hin, der raschen, schmerzlosen Anschwellung des Beines, den Veränderungen an den Gelenkflächen der Knorpel erwähnt. Diesem klinischen Bilde entspricht auf's schönste der pathologisch-anatomische Befund am Rückenmarke, der Medulla oblongata und den Wurzeln der peripheren Nerven. In den Hintersträngen der Medulla spinalis finden wir, wie gewöhnlich, eine stärkere Erkrankung des Lendenmarks, Degeneration der Nervenfasern innerhalb der Clarke'schen Säulen, Freibleiben bestimmter Zonen*), symmetrische Erkrankung auf beiden Seiten, an der wahrscheinlich frischesten Stelle eine rein parenchymatöse Veränderung.

Ferner aber findet sich eine Meningitis, die sich von den Häuten der Cauda equina bis hinauf zu denen des Grosshirns erstreckt, bei letzterem vorwiegend den vorderen Theil der Convexität, weniger jedoch die Basis cerebri in Mitleidenschaft zieht. Die Natur dieses Processes, sowie die der im ganzen Centralnervensystem verbreiteten Gefässveränderungen, ist leicht klarzulegen. Die Bildung kleiner Granulationsgeschwülste in der Wandung der Gefässe, welche das Lumen derselben oft bedeutend verengern, die peri-, end- und mesarteriitischen Veränderungen, die geringe Neigung des neugebildeten Gewebes zu regressiver Metamorphose, Alles dies lässt es als sehr wahrscheinlich erscheinen, dass eine syphilitische Meningitis vorliegt**). Fügen wir noch hinzu, dass der Verlauf ein absolut fieberfreier war, erinnern wir an die sehr ausgesprochene Hyperostose der Schädel- und Schenkelknochen, an die Thatsache, dass eine syphilitische Infection vor-

---

*) Krauss und Strümpell l. c.

**) Heubner, O., Die luetische Erkrankung der Hirnarterien. Leipzig 1874. — Rumpf, Th., Die syphilitischen Erkrankungen des Nervensystems. Wiesbaden 1887. — Oppenheim, H., Zur Kenntniss der syphilitischen Erkrankungen des centralen Nervensystems. Berlin 1890.

ausgegangen war, dass dagegen weder die Anamnese, noch auch das Krankheitsbild oder der Sectionsbefund irgendwie den Verdacht auf eine andere Infectionskrankheit, namentlich Tuberculose, oder auf Alkoholismus lenken könnte, so wird diese Wahrscheinlichkeit zur Gewissheit. Auch Atherom der Gefässe ist auszuschliessen, da dieselbe besonders die grossen Gefässe zu befallen pflegt und in unserem Falle an der Aorta eine Veränderung nicht erkannt worden war.

Haben wir also auf diese Weise das Bestehen einer syphilitischen Meningitis neben einer Tabes dorsalis constatiren können, so drängt sich die Frage auf: In welchem Verhältniss stehen die beiden Krankheiten zu einander? Drei Möglichkeiten kommen hierbei in Betracht: Es ist entweder die Erkrankung der Hinterstränge bedingt durch die meningitischen Processe oder es sind beide Erkrankungen Coeffect derselben Ursache oder endlich handelt es sich um ein zufälliges Zusammentreffen, ohne inneren Connex.

Was nun die erste Möglichkeit betrifft, so glaube ich dieselbe aus mehreren Gründen ausschliessen zu können: Es ist zunächst die Tabes wohl eine ältere Erkrankung als die offenbar recht frische Meningitis; es ist ferner letztere in der ganzen Peripherie des Rückenmarks und an der Medulla oblongata, Pons und Kleinhirnrinde ebenfalls zu constatiren, ohne dass irgend ein ersichtlicher Grund vorhanden wäre, warum gerade nur die Hinterstränge erkranken sollten; es ist endlich die Meningitis keineswegs auf beiden Seiten überall symmetrisch, während dies bei den tabischen Veränderungen entschieden der Fall ist. Auch die relativ geringen Veränderungen an den Gefässen im Rückenmarke selbst können — wie schon oben erwähnt — als Ursache der Degeneration nicht beschuldigt werden, denn sie finden sich ebensowohl in den sonst normalen als in den erkrankten Partien.

Wahrscheinlicher erscheint es, dass beide Processe ihre Entstehung derselben Ursache verdanken, nämlich der Durchseuchung des Körpers mit syphilitischem Virus. Es dürfte ja kaum mehr einem Zweifel unterliegen, dass die Lues ein wichtiges ätiologisches Moment für die Tabes bildet. Ich habe in der Literatur 42 grössere und kleinere Statistiken aufgefunden, welche sich mit dieser Frage beschäftigen. Bei möglichst sorgfältiger Ausschaltung von allenfallsiger wiederholter Aufführung desselben Falles an zwei verschiedenen Stellen bleibt ein verwendbares Material von 3471 Fällen. Von diesen ist nach Angabe der betreffenden Autoren unzweifelhaft Syphilis

*) Heubner, O., l. c. S. 160.

(primäre oder secundäre) bei 2145 Kranken vorausgegangen. Wo irgend welcher Zweifel über eine stattgefundene Infection angegeben war, wurde der Fall als nicht syphilitisch aufgefasst. Trotzdem haben wir ca. 61,8 pCt. Lues. Es kann bei der Schwierigkeit anamnestischer Erhebungen gerade über diesen Punkt keinem Zweifel unterliegen, dass die Zahl der inficirt Gewesenen in Wirklichkeit eine noch viel grössere ist. Abgesehen von all diesen Erörterungen spricht speciell bei unserem Falle eines ganz besonders für diese Aetiologie: die sehr ausgesprochene Besserung im subjectiven Befinden des Kranken, die auf eine energische Schmiercur hin erfolgte. Fassen wir also die Tabes als eine durch die Infection bedingte auf, so müssen wir wohl annehmen, dass, während diese Erkrankung schon bestand, durch dasselbe ursächliche Moment eine zweite Veränderung, die meningitische, hinzukam, wie wir dies ja auch bei anderen Infectionskrankheiten häufig zu sehen Gelegenheit haben.

Als besonders auffallend sei die recht intensive Erkrankung der linken Insel erwähnt, der ein Theil der Ganglienzellen und Radiärfasern zum Opfer gefallen war, ohne dass sich bis zum Tode des Kranken auch nur die geringste Sprachstörung gezeigt hätte. Dass der Process bei aller Intensität die tieferen Partien so gut wie vollkommen intact gelassen hat, dürfte hier zur Erklärung des symptomlosen Verlaufs genügen.

Es ist überhaupt die syphilitische Erkrankung der Meningen so gut wie symptomlos verlaufen. Alle vorhandenen Symptome finden sich auch bei der einfachsten Tabes dorsalis sehr häufig. Dass keine Lähmungen der cerebralen Nerven vorhanden waren, ist wohl dadurch begründet, dass der Process an der Basis ein geringer, an der Convexität ein stärkerer war. Es ist dies eine Localisation, die nach Oppenheim*) die Diagnose der Erkrankung bedeutend erschwert. Das einzige intra vitam beobachtete Symptom, welches auf eine Betheiligung des Gehirns hinwies, der Schwindel, konnte unter keinen Umständen zur Feststellung einer Diagnose genügen. Wir können jetzt auch mit einiger Wahrscheinlichkeit annehmen, dass die bulbären Erscheinungen den Erkrankungen der Gefässe ihren Ursprung verdanken.

In welchem Verhältnisse die Degeneration der Nerven in der Cauda equina zu den Veränderungen im Rückenmarke und in den Meningen stand, ist wohl recht schwer zu entscheiden. Eine Com-

*) Zur Kenntniss der syphilitischen Erkrankungen des centralen Nervensystems. Berlin 1890. S. 21.

pression durch gummöse Neubildungen lässt sich mit Sicherheit ausschliessen. Es erscheint mir vielmehr wahrscheinlicher, dass die pathologischen Befunde ihre Erklärung in der syphilitischen Gefässerkrankung finden.

Einen Punkt muss ich hier noch kurz erwähnen. Es war natürlich daran gedacht worden, die Suspension für den plötzlicchen Tod des Patienten verantwortlich zu machen. Der pathologisch-anatomische Befund hat diese Ansicht nicht bestätigt. Es ist vielmehr jetzt wohl anzunehmen, dass die Ursache des plötzlichen Hinscheidens in den meningitischen Processen resp. deren Uebergreifen auf lebenswichtige nervöse Gebilde zu suchen ist.

Hätte man intra vitam die eben erwähnten Erkrankungen diagnosticiren können, so wäre dadurch allerdings wohl auch eine andere Therapie indicirt gewesen: An Stelle der Suspension wäre eine energische Inunctionscur getreten.

Für die Frage von dem Zusammenhange zwischen Tabes und Syphilis ist der eben geschilderte Fall von besonderer Bedeutung. Man hat immer wieder hervorgehoben, dass den Veränderungen bei der Tabes kein Merkmal innewohnte, das sie als syphilitisch kennzeichnete, ein Postulat, über dessen Berechtigung noch jetzt lebhaft gestritten wird. Die Coincidenz von typisch luetischen Haut- und Knochenerkrankungen u. s. w. mit Tabes wurde schon öfters beobachtet, nun haben wir auch in der allernächsten Umgebung des Rückenmarks selbst unzweifelhaft syphilitische Erkrankungen kennen gelernt. Zu den vielen Gründen, welche für die Fournier'sche Lehre von dem Zusammenhange zwischen Tabes dorsalis und Syphilis sprechen, dürfte dadurch ein neues, nicht unwichtiges Moment hinzugekommen sein.

Indem ich diese Arbeit abschliesse, bleibt mir noch die angenehme Pflicht, Herrn Geh. Hofrath Erb für die Ueberlassung des Materials, sowie Herrn Geh. Rath Arnold und Herrn Dr. Hofmann für ihren freundlichen Rath bei der Bearbeitung desselben meinen herzlichsten Dank auszudrücken.

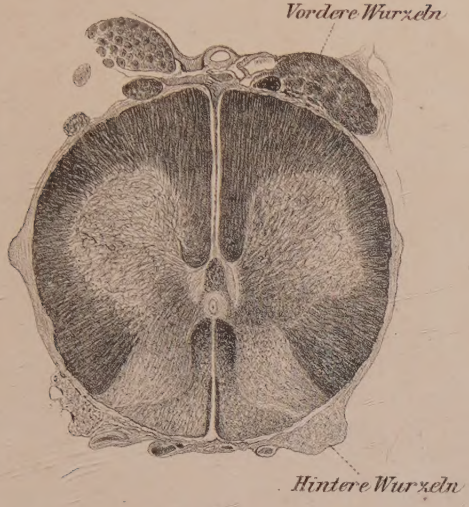

Lendenanschwellung.

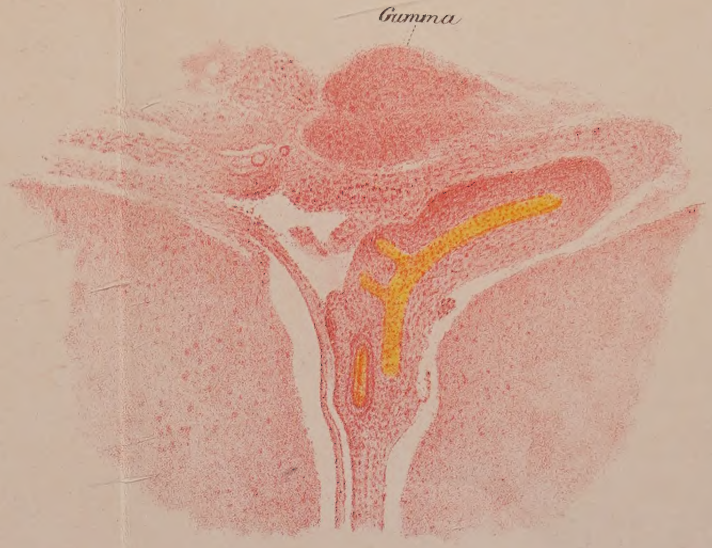

Halsmark. Gegend der Vorderstraenge.

Brusttheil.

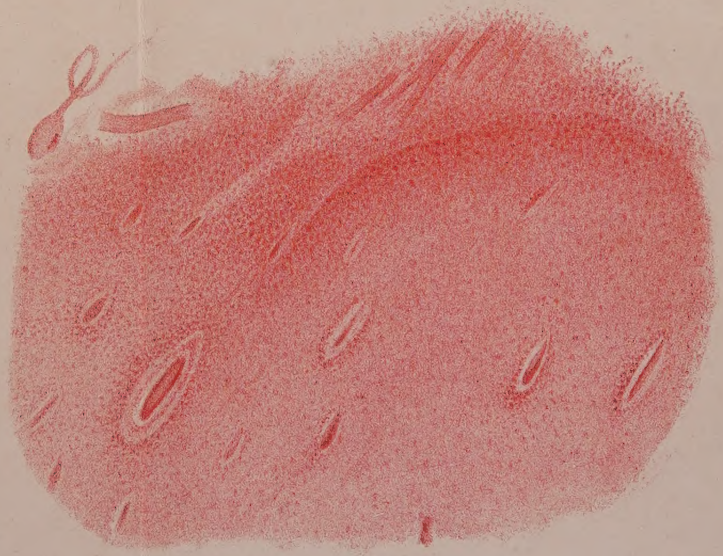

Rinde der Insel.